

Sont reproduits ici, avec l'aimable autorisation de l'auteur,,

des extraits d'un livre paru à Minsk en 2001 :

CESIUM RADIOACTIF ET CŒUR

Professeur Y. I. Bandazhevsky

Titre de la publication originale en anglais :

“Radioactive caesium and heart (pathophysiologic aspects)”

ISBN 985-434-080-5

Ce thème est à nouveau traité par l'auteur dans une publication de 2012 parue en langue française aux éditions Yves Michel



Les conséquences de Tchernobyl sur la santé

Le système cardiovasculaire et l'incorporation de radionucléides Cs-137

Bandajevski Y.I., Bandajevskaya G.S., Centre d'analyse et de coordination “Écologie et Santé”

Les conséquences sur la santé, notamment sur le système cardiovasculaire, de l'incorporation de radionucléides par les personnes vivant en territoire contaminé.

- Informations exactes, à jour (données 2011) de source citée identifiée et fiable sur les conséquences de Tchernobyl sur la santé

- **autre titre disponible dans la même collection** « *Tchernobyl : les conséquences sur la natalité* par Yury Bandajevski et al »

Collection : Écologie - ISBN : 978 2 36429 007 - Prix: 9,60 €

PREFACE

[...] L'approche (présentée ici) permet d'évaluer l'état de l'organisme, des organes et systèmes vitaux, dans des conditions d'incorporation de radionucléides. Elle concerne en premier lieu le système cardiovasculaire, qui est le plus touché des systèmes vitaux, et le radiocésium, le plus répandu dans la biosphère des radionucléides à demi-vie longue. [...]

CHAPITRE 1

MODIFICATIONS DU SYSTÈME CARDIO-VASCULAIRE DES ENFANTS VIVANT EN TERRITOIRE CONTAMINE PAR LES RADIO-ISOTOPES.

Les investigations cliniques ont inclus les groupes suivants :

1. Enfants de 3 – 7 ans (227 individus), habitant à Gomel (la contamination du sol par le ^{137}Cs était de 1-5 Ci/ km²) ;
2. Enfants de 6 – 8 ans (76 individus), habitant à Vetka (la contamination du sol par le ^{137}Cs était de 15 - 40 Ci/ km²) ;
3. Enfants de 7 – 16 ans (55 individus), habitant à Svetilovichi (la contamination du sol par le ^{137}Cs était de 15 - 40 Ci/ km²) ;
4. Enfants de 3 – 7 ans (104 individus), habitant à Grodno (la contamination du sol par le ^{137}Cs était inférieure à 1 Ci/ km²) – le premier groupe de contrôle ;
5. Enfants de 10 – 15 ans (50 individus), habitant à Minsk (la contamination du sol par le ^{137}Cs était inférieure à 1 Ci/ km²) - le deuxième groupe de contrôle ;
6. Enfants de 3 – 7 ans (118 individus), habitant à Zhlobin (la contamination du sol par le ^{137}Cs était inférieure à 1 Ci/ km²) ;
7. Enfants entre 14 jours et 14 mois (155 individus) et leurs mères, vivant constamment dans Gomel et dans des localités de Gomel et en traitement au Gomel Children's District Clinical Hospital;
8. Enfants de 8 – 15 ans (211 individus) avec une pathologie gastro-intestinale chronique, vivant constamment sur un territoire ayant un niveau de contamination du sol par le ^{137}Cs de 1 à 15 Ci/ km² et en traitement au Gomel Children's District Clinical Hospital;
9. Etudiants de l'Institut Médical de Gomel âgés de 18 – 20 ans (197 individus).

L'état du système cardio-vasculaire des enfants de tous ces groupes a été évalué par électrocardiographie: ECG 12 dérivations selon la méthode standard. Dans un certain nombre de cas on a étudié les paramètres les plus importants du métabolisme et l'activité enzymatique sanguine. L'accumulation radioactive du césium dans l'organisme des enfants a été évaluée par spectrométrie individuelle (système de contrôle médical et radiologique – MRC). Les résultats des recherches ont été analysés statistiquement.

Les recherches ont montré dans tous les groupes une grande fréquence des modifications électrocardiographiques en rapport avec la quantité de césium radioactif dans l'organisme des enfants et le niveau de contamination du territoire par ce radio-isotope (tableau 1).

Dans les secteurs ayant un niveau de contamination de ^{137}Cs de plus de 15 Ci/km² et une concentration dans l'organisme de plus de 80 Bq/kg, des modifications électrophysiologiques du cœur ont été enregistrées chez plus de 80 % d'enfants.

En fonction de leur nature, on peut classer les processus pathologiques révélés ainsi : arythmies et perturbation des processus d'oxydoréduction. Parmi les arythmies, les troubles de la conduction cardiaque étaient les plus fréquents (blocs de branches du faisceau de His, blocs auriculo-ventriculaires). Dans la majorité des groupes on a observé le plus souvent des arythmies (tableau 2). [...] est apparue une

relation proportionnelle directe entre les modifications électrocardiographiques et la quantité de césium radioactif incorporé.

Cette relation se manifestait de façon particulièrement vive dans le premier groupe (Gomel) et était principalement due à l'atteinte de la conduction intraventriculaire (fig. 1, 2). Il convient de noter qu'à Minsk le ^{137}Cs était absent dans l'organisme de 16 enfants sur 50 enfants examinés (32 %) alors que dans d'autres groupes sa valeur ne descendait pas en dessous de 11 Bq/kg. Chez les enfants non contaminés par les radio-isotopes les modifications électrocardiographiques se sont manifestées dans 19% des cas. Elles se sont présentées sous la forme d'un blocage de la branche droite du faisceau de His. Si on tient compte uniquement du paramètre de l'incorporation du ^{137}Cs et de la fréquence des troubles de l'ECG, on peut dire que le pourcentage d'enfants sans troubles ECG diminue lorsque la quantité de césium incorporé augmente (fig. 3).

Tableau 1
Fréquence des modifications électrocardiographiques et de la concentration en césium
radioactif dans l'organisme des enfants de différents groupes.

Groupe	Concentration de césium radioactif dans l'organisme, Bq/kg	Frequence des modifications électrocardiographiques, %
Gomel	30,32 +- 0,66	72,3
Vetka	82,50 +- 7,32	86,8
Svetilovichi	91,20 +- 7,68	94,4
Grodno	29,74 +- 0,67	66,3
Minsk dont :	14,00 +- 1,46	64,0
Minsk-1	0	18,8
Minsk-2	20,50 +- 0,75	85,0
Zhlobin	Non déterminé	55,9
Enfants entre 14 jours et 14 mois	34,93 +- 3,30	88,1
Et leurs mères	27,10 +- 2,80	80,3
Enfant ayant une pathologie gastro intestinale chronique	19,70 +- 0,90	84,9
Etudiants	25,98 +- 2,04	48,7

Tableau 2

Caractère des modifications électrocardiographiques chez les enfants des groupes examinés.

Groupe	Arythmies		Altérations des processus Métaboliques		Altérations des processus métaboliques combinées à une arythmie		ECG normal	
	Nombre	%	Nombre	%	Nombre	%	Nombre	%
Gomel	113	49,76	5	22,47	-		63	27,75
Vetka	46	60,53	20	26,32	-		10	13,16
Svetilovichi	32	58,18	12	21,82	8	14,55	3	5,46
Grodno	41	39,42	28	26,92	-		35	33,65
Minsk	23	46,00	5	10,00	4	8,00	18	36,00
Zhlobin	48	40,68	18	15,25	-		52	44,67
Enfants et Leurs mères	7	4,50	81	52,26	64	41,30	3	1,94
	18	29,02	7	11,29	31	50,00	6	9,68
Enfants ayant une pathologie gastro-intestinale chronique	149	70,62	30	14,22	-		32	15,68
Etudiants	88	40,36	8	8,33	-		111	51,30

Tableau 3.**Fréquence des modifications électrocardiographiques en fonction du niveau de l'incorporation de césium.**

Groupe	Concentration de césium 137 dans l'organisme des enfants, Bq/kg				
	0	11-25,9	26-36,9	37-74	>74
1. Gomel	-	62,8%	77,6%	80,7%	-
2. Vetka	-	-	82,4%	92,3%	87,9%
3. Svetilovichi	-	-	100%	92,3%	96,0%
4. Grodno	-	62,5%	65,5%	78,6%	-
5. Minsk	18,8%	83,8%	100%	-	-

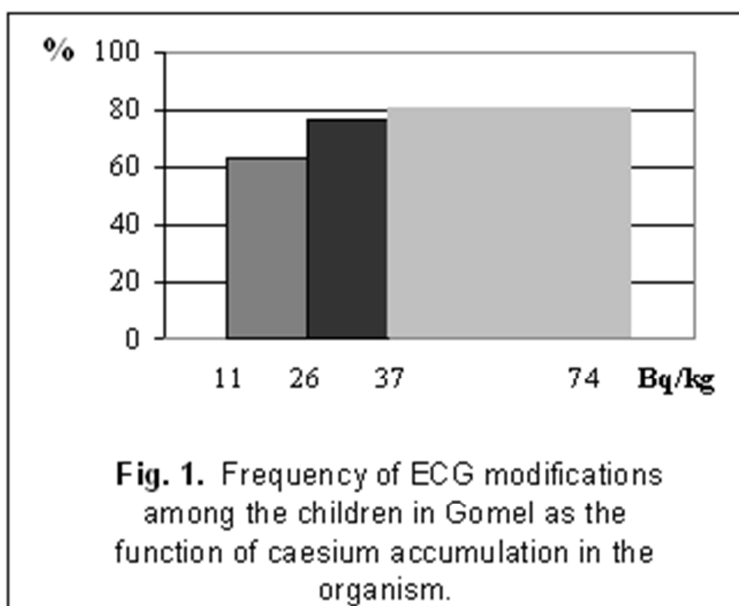


Fig 1 Fréquence des modifications électrocardiographiques chez les enfants de Gomel, fonction de la concentration de césium dans l'organisme

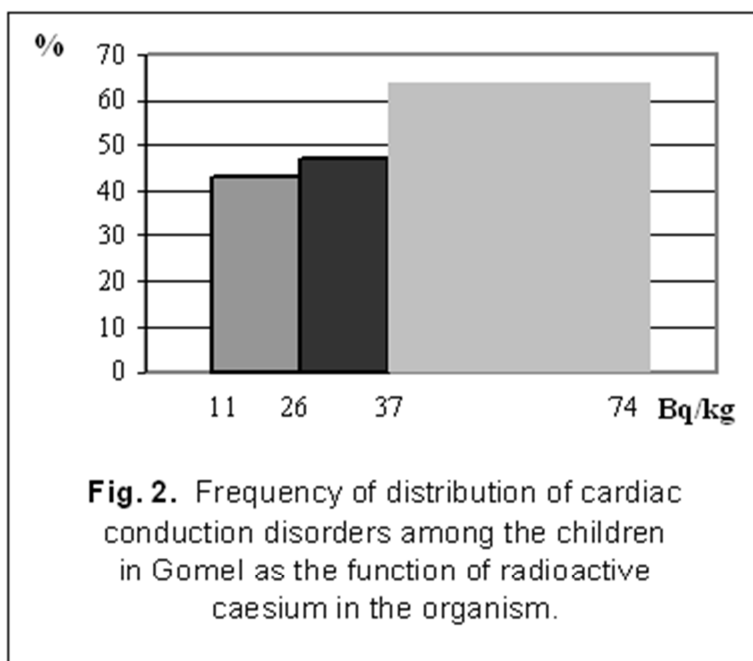


Fig 2 Fréquence des troubles de la conduction cardiaque chez les enfants de Gomel, fonction de la concentration de césium dans l'organisme

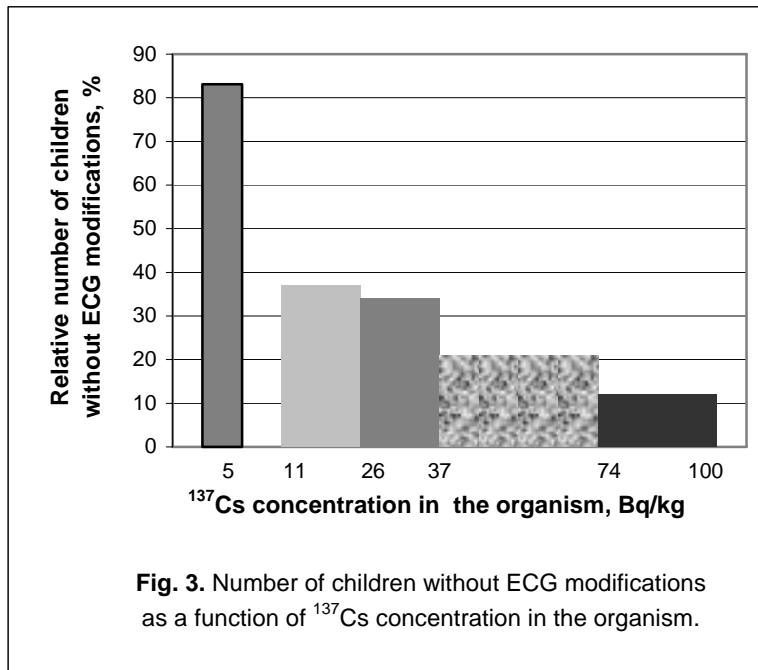


Fig 3 Nombre d'enfants ne présentant aucune modification à l'ECG, fonction de la concentration en Cs 137 dans l'organisme

Tableau 4
Concentration hormonale dans le sérum sanguin d'enfants avec des variantes différentes de réactivité

Réactivité végétative	Normal n=48	Hyper sympathicotonique n=47	Non sympathocotonique n=28
Cortisol, nMol/l	622,49±42,10	771,19±50,67*	706,16±89,29
Thyroxine libre (T4L), mMol/l	13,40±0,49	12,21±0,29*	12,90±0,31

[...]

Les recherches ont montré, chez les enfants résidant sur un territoire contaminé par le radiocésium aussi bien que chez ceux résidant dans des régions propres, une grande fréquence des altérations de l'ECG (plus de 50 % de tous ceux qui ont été examinés). Les niveaux d'incorporation d'éléments radioactifs dans les organismes des enfants sont corrélés avec ceux de la contamination du territoire de résidence. Néanmoins, dans des régions de contrôle (Grodno, Minsk), on observe aussi des cas de concentration élevée dans les organismes des enfants. [...] Il apparaît une relation linéaire forte entre les altérations de l'ECG et les niveaux d'incorporation de ^{137}Cs . De plus, alors que même une faible concentration de ce radio-isotope (plus de 10 Bq/kg) peut entraîner la grande fréquence des atteintes mentionnées ci-dessus, son absence totale élimine presque complètement leur apparition.

Une attention particulière doit être prêtée à l'état du système cardio-vasculaire des enfants ayant une incorporation de ^{137}Cs de plus de 150 Bq/kg. La combinaison des atteintes des processus métaboliques dans le myocarde de l'organisme en croissance avec des troubles de la conduction est le résultat d'un effet chronique prolongé du césium radioactif. Etant donné que le myocarde incorpore le césium radioactif plus intensément que d'autres organes et systèmes [8] il est possible d'imaginer ce qu'est la concentration du radio-isotope donné dans son tissu (chez les rats la concentration du radio-isotope au niveau du coeur est dix fois et plus supérieure à celle des muscles squelettiques). Ainsi il n'est pas étonnant que, alors que 100% des enfants une incorporation de ^{137}Cs de plus de 100 Bq/kg présentent des signes pathologiques à l'ECG, des pathologies cardiaques se manifestent cliniquement.

Les recherches ont montré la relation entre la quantité de césium radioactif chez des enfants de différents âges et la fréquence des modifications de l'ECG. Considérant la dépendance linéaire entre ces deux paramètres, la durée de la demi vie du ^{137}Cs et donc son existence comme élément chimique, son impact, petit, en termes de rayonnement, les niveaux de sa concentration dans l'organisme, il est possible de parler non seulement de l'impact de la radio activité du ^{137}Cs mais aussi de celui de son effet toxique sur le muscle cardiaque. Des altérations combinées des métabolismes énergétiques, ioniques et plastiques apparaissent simultanément. Elles mènent aux processus dystrophiques et nécrobiotiques. Nous pouvons envisager le problème de l'influence sur l'organisme humain des radio-isotopes à vie longue sous d'autres angles. Et ce fait est très important en termes de compréhension des mécanismes de leur influence nocive sur les organes et systèmes vitaux, en particulier sur le système cardio-vasculaire. Les résultats obtenus montrent qu'en situation d'intoxication radioactive chronique par le ^{137}Cs , c'est le système cardio-vasculaire de l'organisme en croissance qui est le plus vulnérable. Ce fait devrait naturellement faire envisager l'élaboration de mesures appropriées médicales, prophylactiques et de réadaptation.

Chapitre 2

MODIFICATIONS STRUCTURALES DU MYOCARDE DES RÉSIDENTS DE LA RÉGION DE GOMEL SELON LES DONNÉES D'AUTOPSIE.

Afin d'explorer l'influence nocive du césium radioactif sur le coeur nous avons étudié la constitution du myocarde des enfants et des adultes qui ont vécu dans la région de Gomel, et sont décédés pour diverses raisons (408 cas). Nous avons également considéré la concentration du césium radioactif dans cet organe. L'analyse microscopique a montré la présence d'altérations diffuses des cellules du myocarde dans 99 % des cas. Celles-ci se manifestaient sous la forme de contractures ou de contraction des fibres musculaires, de destruction des myofibrilles à différents degrés, de processus dystrophiques et de nécroses. Ces altérations du myocarde, apparues sous l'influence du césium radioactif incorporé (concentration de 20 à 500 Bq/kg), ont été l'une des causes principales de la mort. Elle se manifestaient de façon particulièrement vive dans l'organisme des enfants. Voici un exemple :

L'enfant, 7 mois, a vécu dans la région de Kormyansk. Lors de son admission à l'hôpital il présentait des signes d'infection respiratoire aiguë virale. Le tableau a évolué vers une insuffisance respiratoire et cardiovasculaire et avec des signes d'intoxication. Au 7^{ème} jour après l'admission l'enfant est mort de septicémie. Dans les organes internes, y compris le coeur, on a observé des quantités significatives de césium radioactif (tableau 5).

Tableau 5 Quantité de ¹³⁷Cs dans les organes internes de l'enfant L.

Organes	Concentration de ¹³⁷ Cs, Bq/kg
Poumons	450
Coeur	2410
Estomac	250
Intestin grêle	1250
Gros intestin	1200
Reins	710
Pancreas	240
Thymus	80
Thyroid gland	470
Rate	130
Cerveau	650
Foie	670
Surrénales	2500

L'altération des cardiomyocytes se manifestait par des modifications sous forme de gouttes hyalines ou de dystrophie focale oedémateuse. Les fibres musculaires étaient lâches, avec une striation peu marquée et un contour non visible. On observait des taches de lyse et une fragmentation des myofibrilles. Le noyau des cardiomyocytes était d'aspect différent avec un polymorphisme et une hyperchromie, dans des secteurs séparés caryopicnose et caryolyse sont apparues. Les vaisseaux du myocarde étaient engorgés. On observait une plasmorragie et une prolifération de l'endothélium des vaisseaux ainsi qu'une infiltration cellulaire et un oedème intermusculaire dans le tissu conjonctif. Ce dernier présentait des cellules de la gamme lymphocytaire et plasmatique (fig. 4).

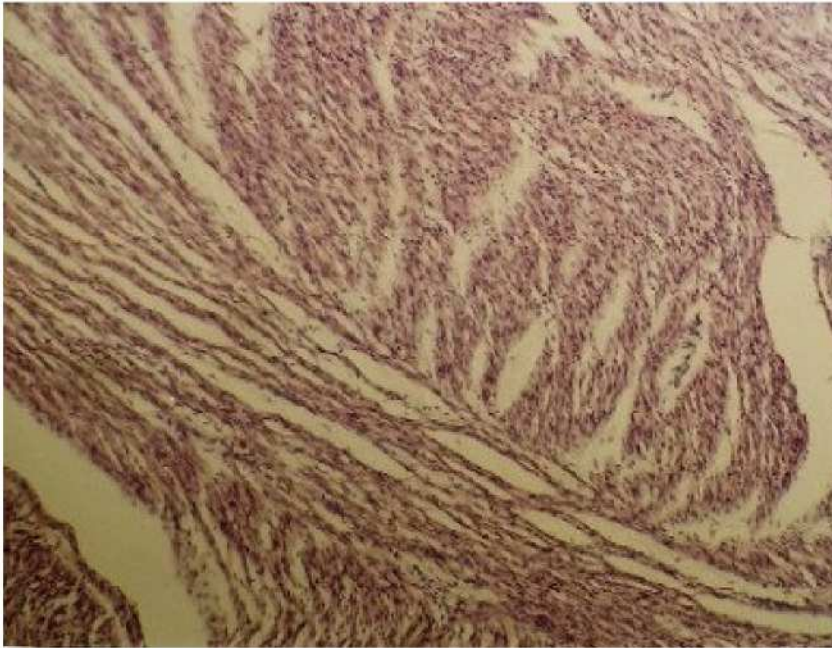
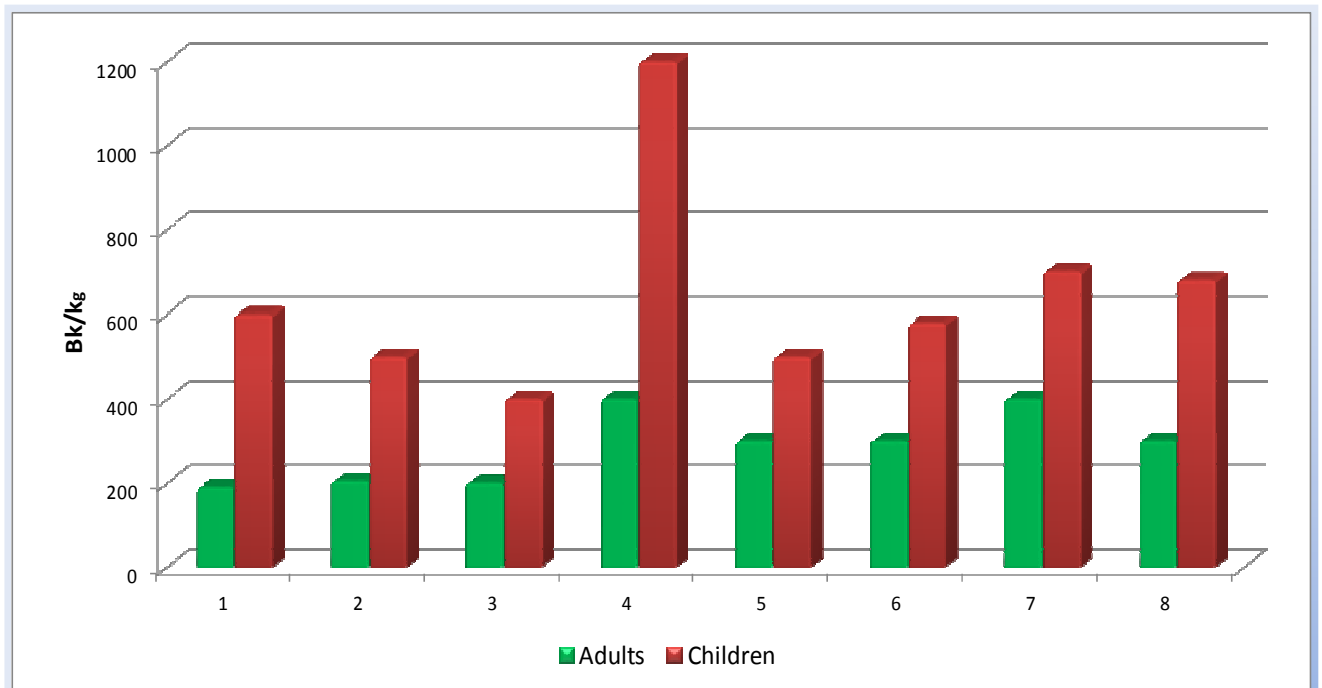


Fig. 4. Structure histologique du myocarde d'un enfant, 7 mois. La concentration du césium radioactif dans le coeur est de 2.410 Bq/kg. Oedème intermusculaire marqué. Fibres musculaires lâches, leurs contours ne sont pas visibles et la striation est faiblement marquée. Lyse focale des myofibrilles avec fragmentation. Polymorphisme et hyperchromie des noyaux des cardiomyocytes, caryopicrose et caryolyse dans des secteurs séparés. Coloration à l'hématoxyline et l'éosine. Grossissement X250

On doit noter que le césium radioactif est accumulé dans les organes internes de façon plus importante chez les enfants que chez les adultes ce qui constitue un danger pour leur formation aux différentes phases de leur développement et pour leur fonction future (fig.5).



**1 – Myocarde ; 2 – Cerveau ; 3 – Foie ; 4 – Glande thyroïde ; 5 – Reins ; 6 – Rate ;
7 – Muscles squelettiques ; 8 – Intestin grêle.**

Chapitre 3

CHANGEMENTS STRUCTURAUX ET MÉTABOLIQUES DANS L'ORGANISME DES ANIMAUX DE LABORATOIRE LORS DE L'INCORPORATION DE CÉSIMUM RADIOACTIF

Au cours d'expérimentations avec des animaux de laboratoire (rats blancs) nous avons étudié les changements structuraux et métaboliques. Ils apparaissaient dans le coeur, le foie, les reins et les poumons lors d'incorporation de ^{137}Cs . Ce radio-isotope pénétrait dans l'organisme par le tractus digestif sous forme de soluté ou associé au grain d'avoine.

Pour cela nous avons utilisé 121 rats mâles de souche mixte albinos et Vistar. Leur poids allait de 180 à 200 grammes. Tous les animaux étaient élevés en vivarium. La première partie des expériences a consisté à nourrir pendant 45 jours les animaux du groupe d'essai avec une ration (grains d'avoine) présentant un niveau de rayonnement de 400 Bq/kg (la dose quotidienne de grains d'avoine pour chaque animal dans les deux groupes était de 35 grammes). Les animaux du groupe de contrôle recevaient pendant cette même période, une ration (grains d'avoine) présentant un niveau de rayonnement de 40 Bq/kg.

39 animaux du groupe test et 29 du groupe contrôle ont été décapités après anesthésie à l'éther par inhalation 11 jours après le commencement de l'expérience, et 10 animaux du groupe test et 10 du groupe contrôle au 45^{ème} jour. Avant de les tuer, on a mesuré la concentration du ^{137}Cs avec un compteur de radioactivité RYG – 2 (produit par le Belorussian Institute of Radiation Safety).

La deuxième partie de l'expérience a consisté en l'administration intragastrique quotidienne de ^{137}Cs en soluté (5ml) à 19 mâles du groupe expérimental à la dose de 45 Bq. Cela pendant 6 jours. 20 animaux du groupe de contrôle pendant la même période recevaient une administration quotidienne intragastrique de 5 ml de solution physiologique de chlorure de sodium. Pendant toute la durée de l'expérience on a enregistré l'accumulation du césium radioactif en utilisant le RYG - 2.

Les jours 4, 6 et 8 après le commencement de l'expérience, une partie des animaux sous test et de contrôle a été tuée en utilisant la méthode de décapitation après anesthésie à l'éther.

La troisième partie de l'expérience a consisté en l'administration intragastrique quotidienne de ^{137}Cs en soluté (5ml) à 12 mâles du groupe sous test à la dose de 180 Bq. Cela pendant 6 jours. 12 animaux du groupe de contrôle recevaient pendant la même période une administration quotidienne intragastrique de 5 ml de solution physiologique de chlorure de sodium. Pendant toute la durée de l'expérience on a enregistré l'accumulation du césium radioactif en utilisant le RYG - 2. Au 8^{ème} jour après le commencement de l'expérience les animaux des groupes expérimentaux et de contrôle étaient tués en utilisant la méthode de décapitation après anesthésie à l'éther.

Après décapitation des animaux de tous les groupes expérimentaux et de contrôle nous avons effectué une recherche macroscopique sur les organes internes. Nous avons fixé les pièces de foie, de rein, de myocarde et de poumons de 0.5 à 1.0 centimètre d'épaisseur dans 10 % de solution de formaline, inclus dans la paraffine et coupé au microtome à 5 à 8 micromètres d'épaisseur puis coloré les coupes à l'hématoxyline et l'éosine. Les préparations histologiques étaient étudiées au microscope binoculaire. Au 11^{ème} jour de l'expérience nous avons employé la méthode de microscopie polarisée en définissant les Adiscs (disques anisotropiques) avec l'aide du système optique et morphologique Vidas-Video de la firme Opton (Allemagne). Cela pour déterminer les altérations du système contractile du muscle cardiaque chez les animaux dans la première expérience¹. Chez 8 animaux nous avons isolé le tissu musculaire cardiaque et préparé un l'homogénat pour mesurer leur activité en phosphatase alcaline, phosphatase acide, lactate déshydrogénase, créatine phosphokinase, alanine amino transférase, aspartate aminotransférase, gamma glutamo transférase.

¹ A la lumière polarisée, les traits sombres sont biréfringents ou anisotropes; les traits clairs, non réfringents ou isotropes. On appelle les traits sombres disques sombres, et les traits clairs bandes claires.

Un prélèvement sanguin a été effectué sur chaque animal à chaque partie de l'expérience. Les protéines totales, l'albumine, l'urée, la créatinine, l'activité de l'aspartate amino transférase et de l'alanine amino transférase ont été dosées.

La détermination de l'activité des enzymes et la concentration des substances biologiquement actives ont été réalisées en utilisant l'appareil de contrôle automatique "Synchron" de la firme Beckman. [...]

Les recherches ont montré que la pénétration quotidienne dans l'organisme des rats albinos de césium radioactif par la nourriture provoque son accumulation progressive.

En particulier, la concentration de ce radio-isotope au 11ème jour de l'expérience était de $63,35 \pm 3,58$ Bq/kg dans le groupe expérimental, et de $5,43 \pm 0,87$ Bq/kg ($p < 0,001$) dans le groupe de contrôle. La recherche microscopique sur les tissus des organes internes des animaux du groupe expérimental au 11ème jour de l'expérience n'a pas fait ressortir de modification nette, mais on enregistrait une modification des aspects de la polarisation des cardiomyocytes sous forme d'une augmentation des disques anisotropes (A-discs) en comparaison avec le groupe de contrôle (fig. 6).

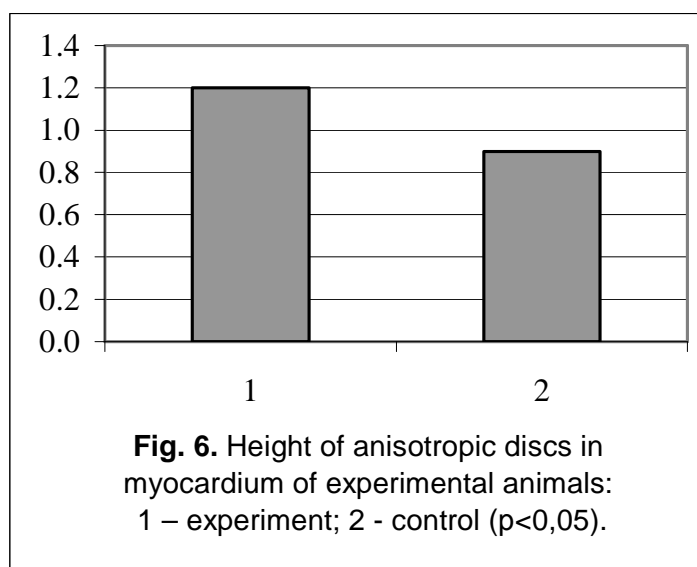


Fig 6 Taille disques anisotropes (A-discs) dans le myocarde d'animaux de laboratoire 1- groupe expérimental 2 - groupe de contrôle, $p < 0,05$

Dans les cellules du myocarde nous avons observé une réduction de l'activité de la phosphatase alcaline et de la créatine phosphokinase (fig. 7). Dans le sérum sanguin de ces animaux nous avons observé une augmentation de l'activité de l'aspartate amino transférase et du taux de créatine (fig. 8). [...]

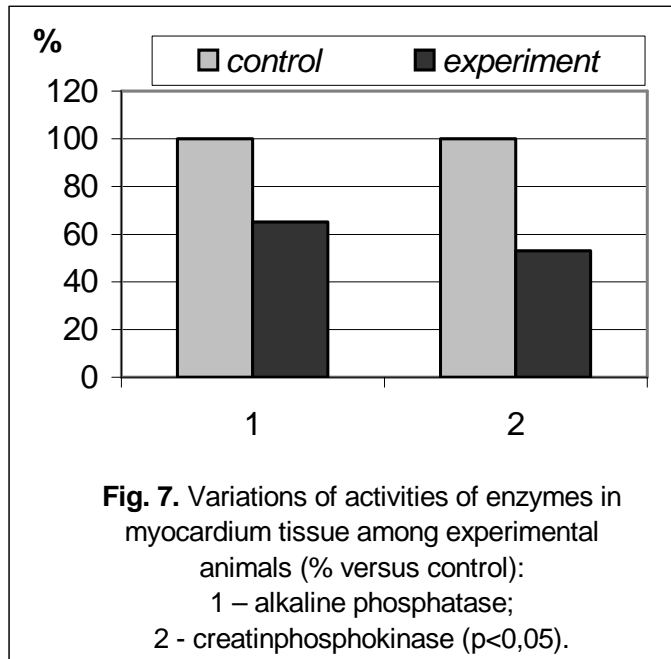


Fig 7 Variation de l'activité enzymatique dans le tissu du myocarde d'animaux de laboratoire
 1- phosphatase alcaline 2 - créatine phosphokinase, $p < 0,05$

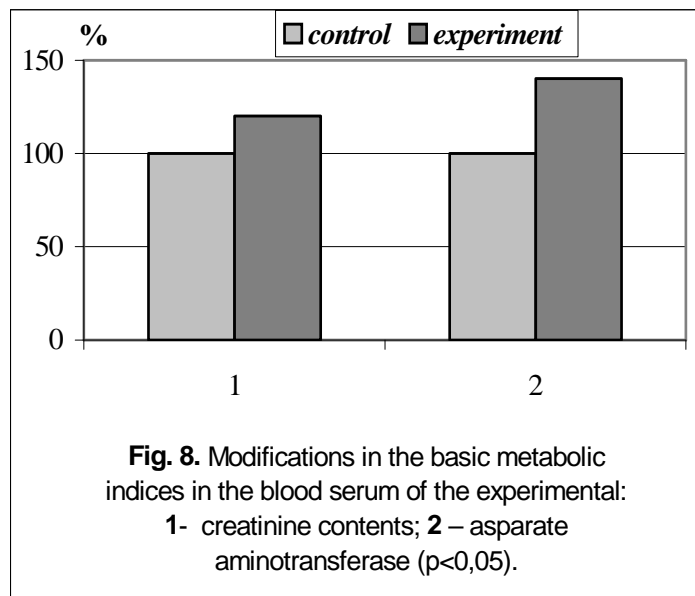


Fig 8 Modifications métaboliques : serum sanguin d'animaux de laboratoire
 1 - taux de créatine 2 - aspartate amino transférase, $p < 0,05$

L'accumulation de césium radioactif à la concentration de $101,05 \pm 1,69$ Bq/kg provoquait dans l'organisme des rats albinos des changements significatifs. On notait des modifications pathologiques au niveau des reins. Elles se manifestaient sous la forme de prolifération des cellules mésangiales, d'une infiltration de la boucle des glomérules, de cellules lymphohistiocytaires, de fragmentation et de mort des glomérules. On trouvait des globules granulaires et hyalins et une dystrophie de l'épithélium des tubules droits et contournés.

A l'observation microscopique du tissu hépatique apparaissaient des dystrophies granulaires et vacuolaires des hépatocytes, une dilatation des espaces de Disse. Des altérations modérées de la circulation du sang sous forme d'engorgement des veines intra lobulaires centrales étaient notées. Dans le tissu myocardique on observait une myocytolyse diffuse, une infiltration focale lymphohistiocytaire et un engorgement des vaisseaux. Dans le sérum sanguin de ces animaux nous avons remarqué, comparé à aux contrôles, une réelle augmentation de la concentration $41,20 \pm 1,60$ Nmol/l de créatine (chez les contrôles : $33,11 \pm 2,45$ Nmol/l, $p < 0.001$).

L'administration quotidienne intragastrique de ^{137}Cs à la dose de 45 Bq a amené une concentration dans l'organisme du rat:

au jour 4 de 40.91 ± 10.62 Bq/kg (chez les contrôles – 2.67 ± 1.05 Bq/kg ($p < 0.005$)),
 au jour 6 de 104.55 ± 24.73 Bq/kg, (chez les contrôles – 12.13 ± 4.75 Bq/kg ($p < 0.001$)),
 au jour 8 de 150.58 ± 52.06 Bq/kg, (chez les contrôles – 10.66 ± 4.82 Bq/kg ($p < 0.001$)).

L'observation microscopique montrait des altérations dystrophiques et nécrobiotiques dans le myocarde, le foie et les reins. Elles étaient identiques à celles provoquées par le césium radioactif qui avait pénétré dans l'organisme des animaux avec les grains d'avoine. Dans le sang de ces animaux se manifestait progressivement, parallèlement à l'incorporation dans l'organisme de césium radioactif, une diminution de la concentration des protéines totales et également une augmentation de la créatinine. La diminution des protéines totales était due principalement à la diminution des globulines $\alpha 1$ et $\alpha 2$ (tableau 6).

Tableau 6 :

Concentration des fractions protéiques chez les animaux de laboratoire en fonction des différentes concentrations en ^{137}Cs

	Concentration de césium radio actif, Bq/kg		
	groupe 1 40, 91±10,62	groupe 2 104,55±24,73 *	groupe 3 150,58±52,06 *
Protéines totales g/l	65,56±3,74	62,98±3,26	49,08±2,01 *
Albumines (%)	36,32±1,70	39,95±2,26	41,68±0,97 *
$\alpha 1$ globulines (%)	13,84±1,01	12,93±1,93	10,16±0,54 *
$\alpha 2$ globulines (%)	15,63±0,91	11,65±1,23	12,12±0,45 *
β globulines (%)	14,52±0,88	13,78±2,18	14,76±0,76
γ globulines (%)	19,69±1,41	21,70±1,40	21,28±1,24
Albumines / globulines ratio (A/g)	0,58±0,04	0,67±0,06	0,72±0,03 *

* $p < 0,05$ en comparaison avec le groupe 1

L'administration quotidienne intragastrique de ^{137}Cs à la dose de 180 Bq pendant 6 jours a amené une concentration dans l'organisme vivant de 991.00 ± 76.00 Bq/kg (chez les contrôles – 6.70 ± 2.36 Bq/kg, $p < 0.01$). Il convient noter que dans le groupe expérimental, les jours 5 et 6 de l'expérience, 5 animaux (4 1.7 %) sont morts. L'accumulation de césium radioactif dans leur organisme à ce moment était de plus de 1000 Bq/kg. Au microscope étaient apparues des hémorragies marquées des organes internes. A la microscopie des tissus rénaux on remarquait des altérations des éléments structuraux des glomérules. Leurs altérations extrêmes étaient la nécrose de l'épithélium et du réseau vasculaire avec disparition complète et création d'une cavité. Dans les tubules se manifestaient également une dystrophie granulaire et vacuolaire et une nécrose des cellules d'épithélium. Dans le foie: congestion veineuse principalement marquée dans des compartiments centraux des lobes, surcharge protéique, dystrophie adipeuse et nécrose des hépatocytes. Dans les poumons: congestion marquée des vaisseaux, apparition d'érythrocytes dans les alvéoles, modifications inflammatoires de la plèvre. Dans le myocarde: œdème marqué intracellulaire dans l'espace entre les fibres, majorité des myocytes dans un état de cytolysse avec destruction du noyau. Dans nombre de cas infiltrats inflammatoires dans le secteur du myocarde et du péricarde.

Donc, la pénétration du ^{137}Cs dans l'organisme des rats albinos par le tractus gastrointestinal, en solution ou liée aux grains d'avoine, provoque des altérations structurales et métaboliques dans les organes vitaux. Le degré d'expression de ces modifications est déterminé par la quantité de radio-isotope incorporé, de la simple surcharge protéique aux atteintes nécrobiotiques et autres alternatives dures. Ce sont des évidences de l'effet toxique du césium radioactif sur les organes vitaux comme le coeur, le foie et les reins.

Il est remarquable que l'effet toxique de ce radio-isotope de longue vie concerne en premier lieu les cellules fortement spécialisées qui ne possèdent aucune capacité proliférative ou qui la possèdent à un moindre degré.

[...]

Etant donné que les reins sont l'organe principal d'élimination du césium radioactif de l'organisme, la perturbation de leur fonction excrétoire mène à l'accumulation des métabolites et du césium radioactif dans l'organisme. De tels produits ont une influence toxique sur les organes essentiels et, en particulier, sur le myocarde.

[...]

Le césium radioactif a aussi une influence toxique sur le tissu hépatique. Cette influence se reflète sur l'état du métabolisme.

Les résultats obtenus laissent entrevoir que le césium incorporé dans l'organisme des animaux de laboratoire, même en petite concentration, a une influence toxique sur des cellules du myocarde, du foie et des reins, qui peut devenir la cause principale de la mort.

REFERENCES

1. A. E. Antipenko, M. I. Kalinski, S. N. Lyslova myocardium metabolism at different functional states. – Ekateriburg. Ed. Ural univ, 1992. – 216 p.
2. T. T. Antonovich, F. K. Mostofi, Atlas of kidney biopsies. Armed Forus Institute of Psthology. Washington. – 1980. – 386 p.
3. G. S. Bandaxhevskaya, the state of cardiac activity in children, living in areas contaminated with radioisotopes / Materials of World Scientific Symposium “Medical Aspects of Radioactive Effect on Population, Living on the Contaminated Territory after Chernobyl Disaster”. – Gomel, 1994. – 27 p.
4. G. S. Bandaxhevskaya, Functional modifications of myocardium in postnatal onthogenesis at effect of incorporated radioisotopes. – Autoref. cand. dis. – Moscow, 1996. – 28 p.
5. Yu. I. Bandazhevsky, Pathophysiology of Incorporated Radiation Emission. – Gomel, Gomel State Medical Institute, 1997. – 104 p.
6. Yu. I. Bandazhevsky, Pathology of the Incorporated Radiation Emission. – Minsk: BSTU, 1999. – 136 p.
7. Yu. I. Bandazhevsky, medical and biological effects of radiocesiumincorporated into the human organism. Minsk: “Belrad”, 2000. – 70 p.
8. Yu. I. Bandazhevsky, G. S. Bandaxhevskaya, Effect of Radioactive Elements, Getting in the Environment as a Result of Chernobyl Disaster, on the State of Myocardium / In book: Clinical and Experimental Aspects of the Effect of Incorporated Radioisotopes upon the Organism. Ed. by Yu. I. Bandazhevsky and V.V. Lelevich. - Gomel, 1995. – pp. 48 –73
9. Yu. I. Bandazhevski, T. G. Matjukhina and G. A. Zelenko. Ultrastructural Response of the Ventricular Cardiomyocytes to the Radiocesium Penetration. Morphofunctional Aspects of the Radiocesium Effect upon the Antenatal and Postnatal Development, Gomel, 1998. - pp. 15-20,
10. T. V. Berchova, M. I. Bakanov, L. A. Bokeria et. al. Cellular Mechanisms of Calcium Regulation of Cardiac Rhythm in Children with Ectopic Arrhythmias // Questions of Medical Chemistry. – 1994. - N94. – pp. 50 – 53.
11. S. S. Botkin. Influence of Rubidium Salts and Caesium on Heart and Blood Circulation. Dissertation on the Degree of Doctor of Medicine. – S. Petersburg. – 1887 –1888. – p. 41.
12. N. T. Vatutin, N. V. Kalinkina. Damaging of Heart with Cytostastics. // Cardiology – 1998. - N91 1. – p. 53 – 57.
13. G. A. Vechersky, L. G. Baranov, V. G. Lisyutin. Directory on Clinical Electrocardiography. Minsk: Belarus. – 1985. – p. 79.
14. N. E. Golancev, T. G. Sazontov. Alteration of Resistance of Ca- transported System of Sarcoplasmic Reticulum of Miocardium at “Urgent” and “Permanent” Adaptation to Physical Load // Bul. Of Experimental Biology and Medicine. – 1998. - N91. – p. 40 – 44.
15. N. L. Dolgy, V. M. Danilova, V. S. Tregubov. Studying of Localization of Radioactive Caesium in Muscular Tissue of Cattle. // Radiobiology. – 1992. – T. 32. – Ed. 2. – p. 284 – 287.
16. F. Zhuravlev. Toxicology of Radioactive Substances, 2nd ed., Revised. – Minsk: Energoatomizdat, 1990. - 336 pp.
17. V. A. Zaicev, V. G. Balakleevskaya, S. V. Petrenko. About Functional State of Hypophysial – Kortikoadrenal System of Adaptation of Belarussian Children, Living in Conditions of the Effect of Small Radiation Doses after Chernobyl Disaster // Radiobiology. – 1992. – Tome. 32. – Ed. 4. – pp. 483 – 487.
18. The Population Health in Europe. Report on Monitoring Measures to Obtain Health for Everyone in 1993-1994. Regional VOZ publications, European edition, N956, Copenhagen, 1995.
19. G. G. Ivanov, A. S. Smetnev, A. L. Syrkin et. al. Main Mechanisms, Principles of Forecast and Prophylaxis of Sudden Cardiac Death // Cardiology. – 1998. - N912. – pp. 64 – 73.

22. Kienja and N. M. Ermolitski. Vegetative Component of the Reactivity of the Organisms of Children with Different Levels of Incorporated ^{137}Cs . Structural and Functional Effects of Incorporated Radioisotopes upon the Organism. Ed. by Yu. I. Bandazhevsky. - Gomel, 1997. - pp. 61-82.
23. Clinical and Experimental Aspects of the Effect of Incorporated Radioisotopes upon the Organism. / Yu. I. Bandazhevski, V. V. Lelevich, V. V. Strelko, et al. Ed. by Yu. I. Bandazhevsky and V.V. - Gomel, 1995. - pp.74 - 87.
24. F. Konoplja, I. M. Bagel, and E. V. Shafranovskaja. Effect of Small Doses of Ionizing Radiation upon the reactivity of the Ca^{2+} ATPase of the Membrane of the Sarcoplasmic Reticulum of the Skeleton Muscle. Report of the Belorussian Academy of Sciences. Biological Series (in Russian). 1996. – Tome 40. - N93. – pp. 86 – 89.
25. V. V. Lelevich, and E. M. Doroshenko. Effect of Incorporated Radioisotopes upon the Bank of Neuromediators in the Brain of Rats. In: Clinical and Experimental Aspects of the Effect of Incorporated Radioisotopes upon the Organism. / Ed. by Yu. I. Bandazhevsky and V.V. Lelevich. – Gomel, 1995. - pp.74 - 87.
26. A. P. Malyhina. Bioelectric Activity of Cardiomyocytes of Irradiated Organism during Hypoxia. – Autoref. Dys. Cand. Minsk. – 1998. –p. 20.
27. T. Mann., S. Goldberg, G. N. Mudge, W. Grossmann. Factors Contributing to Altered Left Ventricular Diastolic Properties during Angina Pectoris. Jbid. – 1979. – Vol. 59. – pp. 14 – 19.
28. A.N.Marei, R.M.Barhudarov, and N. Ya. Novikova. Global ^{137}Cs Contamination and a Man. Moscow, Atomizdat, 1974. – pp. 168.
29. F. Z. Meerson. Adaption Medicine: Mechanisms and Protect Effects of Adaptation. Ed. Hypoxia Medical LTD. Moscow. – 1993. – pp. 331.
30. F. Z. Meerson. Previous Stress Injure of Miocardium and Arhythmic Cardiac Disease. Part 1 // Cardiology. –1993. – N94. – pp. 50 – 59. Part 2 // Cardiology. – 1993. - N95. – pp. 58 – 64.
31. A. A. Miljutin, T. M. Kirpicheva, and L. M. Lobanok. Effect of Incorporated ^{137}Cs upon the Structure of Erythrocytal Membranes. Radiobiology. – 1993. – Vol. 33. – Ed. 2. – pp. 302 – 305.
32. L. M. Nepomnjashchikh. Basic Forms of Acute Damage of Cardiomyocytes based on the Data of Polarization Microscopy of Myofibrils. Bulletin of Experimental Biology and Medicine. – 1996. - N91. – pp. 4 – 13.
33. L. M. Nepomnj ashchikh. Structural Reorganisation of Miocardium during Extreme Ecologic Effects // Morphology. – 1997. - N96. – pp. 18 – 24.
34. L. M. Nepomnjashchikh. Morphology of Adaptable Reactions of Miocardium during Extreme Ecologic Effects // Messenger of Russia Academy of Medical Sciences. – 1997. - N93. – pp. 49 – 54.
35. V.B.Nesterenko. The Scale and the Consequences of the Chernobyl Disaster in Belarus, Minsk: Law and Economy.,1996. – pp. 72.
36. V. S. Paukov., D. D. Procenko. Recombinationed Modifications of Mithochomdrions in Damaged Cardiomyocytes // Bul. Of Experimental Biology and Medicine. – 1998. – Vol. 125. - N93. – pp. 244 – 250.
37. I. A. Polyakova, M. V. Shorshnikova, I. V. Samorukova, Yu. S. Chetsov. Ultrastructure of Cardiomyocytes Chondriom of Rats During Clinical Death in Postresuscitation Period // Bul. Of Experimental Biology and Medicine. – 1999. – N9 1. – pp. 95 – 100.
38. S. Schultz – Hector. Radiation induced Heart Disease: Review of Experimental Data on Dose Reponse and Pathogenesis // Jut J. Radiat. Biol. – 1992. – Vol. 61. – 12. – pp. 149 – 160.
39. G. I. Sidorenko. Prevention of Cardiac-Vascular diseases – Actual Task of Modern Medicine // Medical News. – 1999. - N91-2. – pp. 4 – 8.
40. Yu. V. Stepanov, V. I. Vojnitskii, T. D. Preobrazhenskaya, et. al. Effect of X-Irradiation upon the Fat – Acid Composition of the Lipids of the Membranes of the Sarcoplasmic Reticulum. Radiobiology. – 1992. – Vol. 32. – Ed. 6. – pp. 807 – 814.

41. Structural and Functional Effects of Incorporated by the Organism Rdioisotopes / Ed. by Yu. Bandazhevsky. – Gomel. – 1997. – pp. 152.;
42. N. K. Hitrov, V. S. Paukov. Cardiac Adaption to the Hypoxia. – Moscow: Medicine, 1991. – pp. 240.
43. A. S. Shevchenko, V. L. Gaban, V. O. Kobjalko et. al. Increasing of Permeability of Plasmatic Membrane for Ca^{2+} at Radiationally Induced Apoptose of Thymothyts // Radiation Biology. Radioecology. – 1997. – Vol. 37. – Ed. 2. – pp. 220 – 227.